

理学療法効果の検証に向けたラット変形性膝関節症モデルの検討

著者	渡邊 晶規, 小島 聖, 浅田 啓嗣, 細 正博
雑誌名	名古屋学院大学論集 医学・健康科学・スポーツ科学篇
巻	6
号	2
ページ	1-9
発行年	2018-03-31
URL	http://doi.org/10.15012/00001081

〔論文〕

理学療法効果の検証に向けた ラット変形性膝関節症モデルの検討

渡邊 晶規¹, 小島 聖²
浅田 啓嗣³, 細 正博⁴

要 旨

変形性膝関節症（以下、OA）に対する理学療法効果を検証するために適したモデルを検討することを目的に、5つのラットOAモデルを組織学的に比較した。Wistar系雄ラット10匹を用い、薬剤により化学的にOAを誘発するモデルと、膝関節の靭帯等の切除により外科的にOAを誘発する4つのモデル（内側側副靭帯切除、内側半月靭帯靭帯切除、内側半月板切除、前十字靭帯切除の各モデル）をそれぞれ2匹ずつ作成し、4週間後の膝関節軟骨の状態を比較した。その結果、化学的誘発モデルでは膝関節の内外側広範にわたる軟骨基質の染色性低下と軟骨細胞数の減少を認めた。外科的誘発モデルでは、内側側副靭帯切除モデル以外の全てのモデルで軟骨破壊所見を認め、内側半月板切除と前十字靭帯切除のモデルでは、部分的な軟骨下骨の露出まで至っていた。組織本来の修復力に依存する理学療法の介入効果を検証するためには、進行が緩徐な内側半月靭帯靭帯切除モデルが適している可能性が示唆された。

キーワード：変形性関節症，実験動物モデル，病理組織

序文

変形性関節症（osteoarthritis;以下、OA）は、我が国の大規模コホート研究によれば、有病者数は2530万人、そのうち有症状者は約800万人と推定されている [21]。平成28年国民生活基礎調査（厚生労働省） [16] のデータでは、高齢者の要支援状態となる原因の第一位は「関

節疾患」とされ、その予防、治療法の確立が喫緊の課題の1つと言える。

OAの治療はガイドラインに沿って行われており、OARSI（Osteoarthritis Research Society International）、JOA（日本整形外科学会）のどちらにおいても、運動療法（定期的な有酸素運動、筋力強化訓練および関節可動域訓練を実施し、継続を推奨すること）は、エビデンスレベ

- 1 名古屋学院大学リハビリテーション学部
- 2 金城大学大学院総合リハビリテーション研究科
- 3 鈴鹿医療科学大学保健衛生学部
- 4 金沢大学大学院医薬保健学総合研究科保健学専攻

Correspondence to: Masanori Watanabe

E-mail: m.wtnb@ngu.ac.jp

Received 15 December, 2017

Revised 17 January, 2018

Accepted 18 January, 2018

ルI aであり、推奨度はそれぞれ96%、94%と非常に高い [15]。一方、理学療法士による介入は推奨度89%、86%であるが、エビデンスレベルIVとなっている。日本理学療法協会の変形性膝関節症ガイドライン [19] では運動療法（ならびに物理療法）の推奨グレードはA、エビデンスレベル1とされているものの、ガイドラインの「現状と展望」の項目には、理学療法士による治療介入の効果に焦点を当てたRCTが必要であると締められており、臨床研究が不十分であることが示されている。また、これと同じく今後の課題として挙げられているものの1つに、理学療法介入がOAの主な病態である軟骨破壊そのものに対して、どのような影響を与えるのか基礎医学的側面から明らかにする必要があるとされている。

OAの基礎医学的な検証には様々な動物種、様々なOA誘発モデルが用いられており、個々の報告間やレビューによりその違いが報告されているものの、複数モデルを作成し、比較・検討した報告は乏しい。OAモデルには、自然発症型や遺伝子組み換えによるPrimaryモデルと、外科的・化学的介入により二次的に引き起こすSecondaryモデルに大別され、動物種はマウスやラットを用いられることが多い [14, 17]。PrimaryモデルはヒトOAに最も類似しているとされるものの、実験動物の導入に費用を要すること、症状の進行に長期間を必要とすること、症状にはバラツキが見られるデメリットを有している [17]。こうした背景から、本研究では理学療法介入効果を基礎医学的側面から検証することを見据え、検証に適したモデルを明らかにすることを目的に、実験動物ラットを用いて5つのSecondary OAモデルを作成し、関節軟骨の変化を病理組織学的に比較検討した。

材料と方法

実験動物としてWistar系雄ラット12週齢(体重330～360g)2匹、15週齢(体重360～390g)8匹を用いた。ラットは全てプラスチック製のケージ内で個別に飼育し、飼料と水は自由に摂取可能とした。照明は12時間サイクルで明暗の管理を行い、飼育温度は20～26°Cの範囲に収めるように努めた。本研究は全て名古屋学院大学動物実験規定に準拠し、同大学動物実験委員会の承認を得て行った(承認番号2013-001)。

15週齢のラットを、モノヨード酢酸の投与により変形性膝関節症を化学的に誘発する群(以下、MIA群、n=2)と、外科的に変形性膝関節症を誘発する群(n=6)に無作為に分けた。さらに外科的に誘発する群は、内側側副靭帯のみを切除する群(以下、MCL群、n=2)、これに加えて内側半月板を切除する群(以下、MM群、n=2)、さらに加えて前十字靭帯を切離する群(以下、ACL群、n=2)の3群に振り分けた。また、12週齢のラットは内側半月板靭帯を切離する群(以下、DMM群、n=2)とした。

MIA群の作成は、イソフルラン(DSファーマ)の吸入麻酔下にて膝関節周囲を剃毛した後、膝関節屈曲位にて膝蓋腱内側の列隙中央部に27G注射針(テルモ)を刺入し、モノヨード酢酸(関東化学)60mg/mlを50 μ l投与した。MCL群、MM群、ACL群の作成は先行研究[20]に準じて行った。イソフルラン吸入麻酔下にて膝関節周囲を剃毛後、大腿内側を15mm～20mm縦切開し、筋組織を線維方向に沿って切開し内側側副靭帯を露出させ、大腿骨側ならびに脛骨側の停上部付近をそれぞれで横切した。MM群では内側側副靭帯の切除した後、関節包

越しに見える内側半月板を確認し、マイクロピンセットで摘みながら内側半月板の上下にマイクロバサミを挿入して切除した。ACL群では内側側副靭帯の切除、内側半月板の切除に加えて、関節腔にメスを挿入し、前十字靭帯を切断した。切除後、生理食塩水にて十分に洗浄後、関節包ならびに筋、皮膚を縫合した。DMM群の作成も先行研究 [5] に準じて行い、膝蓋腱内側より関節包を切開し膝蓋腱を外側に牽引して内側半月骨靭帯を確認した後、それを切断し、再び関節包、皮膚をそれぞれ縫合した。いずれの群も皮下の縫合には6-0縫合糸、皮膚の縫合には5-0縫合糸（エルプ糸付縫合針，秋山製作所）を使用した。

いずれのモデルも介入術後4週間を飼育期間とし、期間終了後、4%パラホルムアルデヒド（ナカライテスク）により灌流固定を実施し、両膝関節を採取した。同液にて浸透固定した後、プランクリュクロ溶液（脱灰液A，Wako）にて72時間4℃にて脱灰し、膝関節を右後肢は矢状面で、左後肢は前額面で切断し、5%硫酸ナトリウム（関東化学）にて中和し、アルコール脱脂操作を経てパラフィン包埋した。滑走式ミクロトーム（TU-213，大和光機）にて3～5 μmで薄切し、ヘマトキシリン・エオジン染色（以下，HE染色）ならびにサフラニンO・ファストグリーン染色（以下，サフラニンO染色）を行い、光学顕微鏡（BX53，OLYMPUS）にて観察を行い、デジタル顕微鏡カメラ（DP73，OLYMPUS）にて画像を取り込んだ。

結果

MCL群においては、矢状面、前額面のいずれの所見からも、関節構成体にOA様の変化を認めなかった。MIA群では、脛骨内側・外側

の広範囲にわたって軟骨基質の染色性は低下し、あわせて軟骨細胞数の減少と核濃縮（pyknosis）を認めた。また一部の軟骨表層に不整を生じていた。MM群，ACL群では関節軟骨のfibrillationや軟骨下骨の露出を認めた。軟骨下骨の露出は大腿骨側で多く観察され、関節腔には多数の遊離体を認めた。いずれの所見も外側側では観察されず，MM群に比べACL群で顕著であった。また，ACL群では一部で軟骨細胞のクラスター形成を認めた。DMM群では内側半月板の内側方向への転位が観察でき，転位した半月板の先端周囲に局限して，関節軟骨のfibrillationや基質の染色性の低下を認めた（図1）。

考察

本研究にて、種々用いられているOAモデルを作成した結果、化学的誘発モデルと外科的誘発モデルでは異なる軟骨の変化を認め、外科的誘発モデルにおいては、モデルによって軟骨損傷を認めないものから、最重度となる軟骨欠損による軟骨下骨の露出まで観察された。

化学的誘発モデルでは、広範囲に軟骨基質の染色性低下と軟骨細胞数の減少を認め、核濃縮像は薬剤により軟骨細胞死が生じているものと思われた。本研究では軟骨表層の不整を認めるのみでfibrillationや関節遊離体は観察されなかったが、薬剤による軟骨細胞死が誘導されることで、本来の軟骨組織とは異なる強度の低下を招き、ここにメカニカルストレスが加わることで軟骨破壊が進行していくとする報告 [6, 10-11, 13] と同様の結果が得られた。保存的治療における理学療法介入の効果検証のためには、組織本来が持つ修復力を最大限発揮させることができるメカニカルストレスを検証するこ

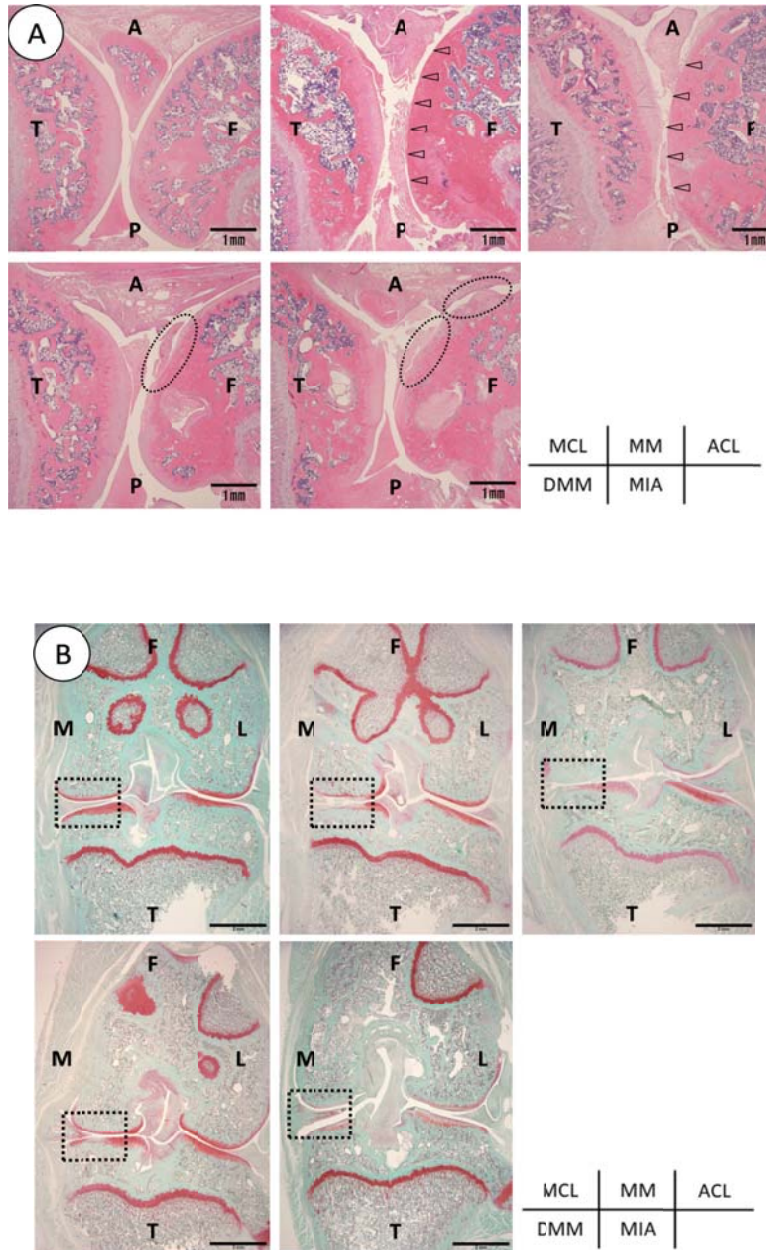


図1 各群の膝関節所見

A：矢状面での所見（HE染色， scale bar：1mm）

MCL群では関節構成体の変化は観察されなかった。MM群，ACL群では大腿骨側で広範囲の軟骨下骨の露出を認め（図中△），関節内に軟骨様組織の遊離体を認めた。DMM群，MIA群では軟骨表層の不整を認めた（図中○）。

B：前額面での所見（サフラニンO染色， scale bar：2mm）

MIA群では内側・外側とも同程度，広範囲に軟骨基質の染色性低下が観察された。DMM群では，半月板の内側方向への転位が確認でき，半月板先端周囲の限局した範囲において限局して染色性の低下を認める。

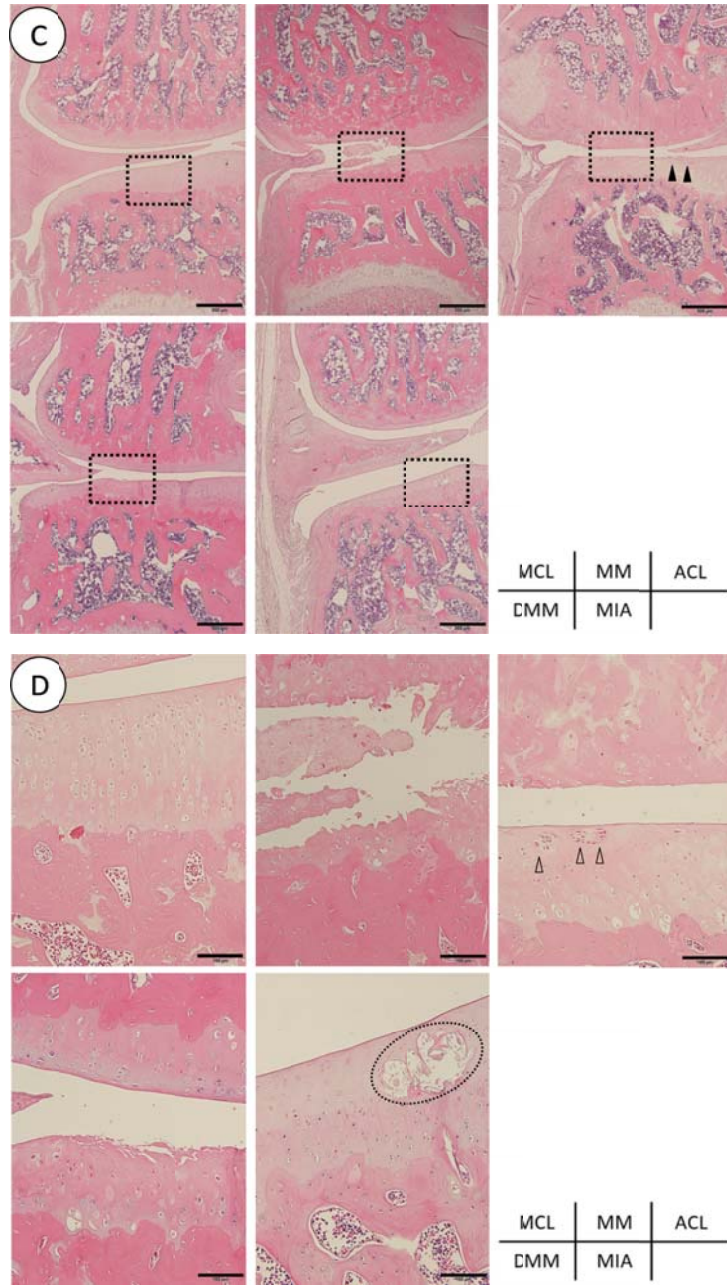


図1 各群の膝関節所見 (続き)

C・D：前額面，内側の軟骨の拡大所見（共にHE染色，scale bar：C 500 μ m，D 100 μ m）

MCL群，軟骨の著明な変化は認められない。MM群では，軟骨表層の部分的な欠損とfibrillationを認めた。ACL群では，大腿骨側で広範囲に軟骨下骨の露出を認め，脛骨側では軟骨細胞のクラスター形成（図中 Δ ）と軟骨表層のfibrillation（図中 \blacktriangle ）を認めた。DMM群では限局した範囲において，脛骨側軟骨のfibrillationを認めた。大腿骨側の軟骨では著明な変化は認められなかった。MIA群では，表層の広い範囲で軟骨細胞数の減少と核濃縮（pyknosis）を認めた。また一部で嚢胞を認めた（図中 \circ ）。（A：前方，P：後方，F：大腿骨，T：脛骨，M：内側，L：外側）

とである。それを考慮すると、軟骨組織が本来の状態から逸脱している本モデルは理学療法介入の検証に適さないと考えられた。

外科的誘発モデルでは、関節の不安定性が重度になるのに伴って、軟骨損傷が進行していることが観察された。外科的誘発モデルは頻繁に用いられているモデルであり、中でも内側半月板切除モデル、前十字靭帯切断モデルを用いた報告は多い [2-4, 7, 9, 12]。本研究では、MM群とACL群において、術後4週間で関節内側面の脛骨側で部分的な fibrillation や軟骨層の欠損を認め、また大腿骨側では広範囲に軟骨化骨の露出を認めており、両側で重度な軟骨損傷を呈していた。諸家の報告 [2-4, 7, 9, 12] では、大腿骨側に関する記載は乏しく比較検討を行うことが困難であるが、脛骨側の変化については、術後期間の多少の違いはあれども、概ね類似の傾向を認め、急速に軟骨破壊が進展することが示された。

モデル作製において急速に軟骨破壊が進行することは、研究目的によっては研究期間を短縮させ時間的コストを軽減させる上で有益であると言える。しかし、本研究で用いたMM群、ACL群のモデルでは、術後4週間という期間で軟骨は最終段階の全層欠損まで至ることから、関節不安定性が強く、通常飼育状態であっても侵害的な過剰なメカニカルストレスが発生していた結果と言える。理学療法の効果検証には組織の修復再生に最適なメカニカルストレスを明らかにすることであり、実際のヒトにおける病態を考慮しても長期間かけて進行していくようなモデルが望ましい。関節軟骨は再生能力に乏しい [18] ため、過度なストレスが生じるモデルはOA進行に対する影響を検証することは適当ではないと考えられた。

一方、DMM群では他のモデルとは異なり、

軟骨表層の損傷は内側に転位した半月板先端付近に局限しており、緩やかに軟骨破壊が進展したと推察される。先行研究 [5] においても類似した結果が得られている。Iijimaら [8] は同モデル作成後に4週間のトレッドミル歩行を加えた結果、軟骨破壊を抑制したことを報告しており、歩行に準ずる範囲でのメカニカルストレスとなる理学療法介入効果の検証には適したモデルであると推察された。

MCL群の結果からは、内側側副靭帯切除によりOA様の軟骨損傷が緩徐に進行しているのか、あるいは影響がないのかを明らかにすることはできなかった。Allenら [1] は、内側半月板切除によるOA群のsham群として内側側副靭帯切除のみを行い、術後4週間の荷重・歩行の変化とあわせて関節軟骨の組織学的変化を報告し、内側側副靭帯切除のみでは、いずれにも影響しないと結論付けしている。本研究もこれを支持する結果であるが、術後期間が限定的であり、今後より長期的な観察による検証が必要であると考えられた。

結論

実験動物ラットを用いて変形性関節症における理学療法介入効果を検証する場合には、外科的に内側半月脛骨靭帯を切離するDMMモデルが適している。

謝辞

本研究を実施するにあたり、多大なるご指導とご協力を頂きました金沢大学医薬保健学域医学類人体病理学教室の諸先生方に深謝致します。なお、本研究はJSPS科研費JP25350645、16K01526の助成を受け実施した研究成果の一

部である。

利益相反

本研究に関連し、著者らに開示すべきCOI関係にある企業・団体等はない。

文献

- [1] Allen KD, Mata BA, Gabr MA, Huebner JL, Adams SB Jr, Kraus VB, Schmitt DO, Setton LA. (2012) Kinematic and dynamic gait compensations resulting from knee instability in a rat model of osteoarthritis. *Arthritis Res Ther.* 14: R78
- [2] Appleton CT, McErlain DD, Pitelka V, Schwartz N, Bernier SM, Henry JL, Holdsworth DW, Beier F. (2007) Forced mobilization accelerates pathogenesis: characterization of a preclinical surgical model of osteoarthritis. *Arthritis Res Ther.* 9: R13
- [3] Bove SE, Laemont KD, Brooker RM, Osborn MN, Sanchez BM, Guzman RE, Hook KE, Juneau PL, Connor JR, Kilgore KS. (2006) Surgically induced osteoarthritis in the rat results in the development of both osteoarthritis-like joint pain and secondary hyperalgesia. *Osteoarthritis Cartilage.* 14: 1041-1048
- [4] Fernihough J, Gentry C, Malcangio M, Fox A, Rediske J, Pellas T, Kidd B, Bevan S, Winter J. (2004) Pain related behaviour in two models of osteoarthritis in the rat knee. *Pain.* 112: 83-93
- [5] Glasson SS, Blanchet TJ, Morris EA. (2007) The surgical destabilization of the medial meniscus (DMM) model of osteoarthritis in the 129/SvEv mouse. *Osteoarthritis Cartilage.* 15: 1061-1069
- [6] Guzman RE, Evans MG, Bove S, Morenko B, Kilgore K. (2003) Mono-iodoacetate-induced histologic changes in subchondral bone and articular cartilage of rat femorotibial joints: an animal model of osteoarthritis. *Toxicol Pathol.* 31: 619-624
- [7] Hayami T, Pickarski M, Zhuo Y, Wesolowski GA, Rodan GA, Duong LT. (2006) Characterization of articular cartilage and subchondral bone changes in the rat anterior cruciate ligament transection and meniscectomized models of osteoarthritis. *Bone.* 38: 234-243
- [8] Iijima H, Aoyama T, Ito A, Yamaguchi S, Nagai M, Tajino J, Zhang X, Kuroki H. (2015) Effects of short-term gentle treadmill walking on subchondral bone in a rat model of instability-induced osteoarthritis. *Osteoarthritis Cartilage.* 23: 1563-1574
- [9] Janusz MJ, Bendele AM, Brown KK, Taiwo YO, Hsieh L, Heitmeyer SA. (2002) Induction of osteoarthritis in the rat by surgical tear of the meniscus: Inhibition of joint damage by a matrix metalloproteinase inhibitor. *Osteoarthritis Cartilage.* 10: 785-791
- [10] Janusz MJ, Hookfin EB, Heitmeyer SA, Woessner JF, Freemont AJ, Hoyland JA, Brown KK, Hsieh LC, Almstead NG, De B, Natchus MG, Pikul S, Taiwo Y. (2001) Moderation of iodoacetate-induced experimental osteoarthritis in rats by matrix metalloproteinase inhibitors. *Osteoarthritis Cartilage.* 9: 751-760.
- [11] Jiang L, Li L, Geng C, Gong D, Jiang L, Ishikawa N, Kajima K, Zhong L. (2013) Monosodium iodoacetate induces apoptosis via the mitochondrial pathway involving ROS production and caspase activation in rat chondrocytes in vitro. *J Orthop Res.* 31: 364-369

- [12] Karahan S, Kincaid SA, Kammermann JR, Wright JC. (2001) Evaluation of the rat stifle joint after transection of the cranial cruciate ligament and partial medial meniscectomy. *Comp Med.* 1: 504-512.
- [13] Kobayashi K, Imaizumi R, Sumichika H, Tanaka H, Goda M, Fukunari A, Komatsu H. (2003) Sodium Iodoacetate-Induced Experimental Osteoarthritis and Associated Pain Model in Rats. *J Vet Med Sci.* 65: 1195-1199
- [14] Kuyinu EL, Narayanan G, Nair LS, Laurencin CT. (2016) Animal models of osteoarthritis: classification, update, and measurement of outcomes. *J Orthop Surg Res.* 11: 19
- [15] 厚生労働省. (2016) 平成28年国民生活調査の概況.
- [16] McCoy AM. (2015) Animal Models of Osteoarthritis: Comparisons and Key Considerations. *Vet Pathol.* 52: 803-818
- [17] Musumeci G, Szychlinska MA, Mobasheri A. (2015) Age-related degeneration of articular cartilage in the pathogenesis of osteoarthritis: molecular markers of senescent chondrocytes. *Histol Histopathol.* 30: 1-12
- [18] 日本理学療法士協会. (2011) IV. 各疾患・領域の理学療法診療ガイドライン 5. 変形性膝関節症. 理学療法診療ガイドライン, 第1版. pp277-379
- [19] 玉井光男. (2012) ラット外科的変形性膝関節症モデル動物の作製手法. 安保公介, 新井啓仁. 各疾患モデル動物の作製と病態・薬効評価. 第1版. 技術情報協会, 東京, pp109-113
- [20] Yoshimura N, Muraki S, Oka H, Mabuchi A, En-Yo Y, Yoshida M, Saika A, Yoshida H, Suzuki T, Yamamoto S, Ishibashi H, Kawaguchi H, Nakamura K, Akune T. (2009) Prevalence of knee osteoarthritis, lumbar spondylosis, and osteoporosis in Japanese men and women: the research on osteoarthritis/osteoporosis against disability study. *J Bone Miner Metab.* 27: 620-628
- [21] 川口浩. (2016) 変形性関節症治療の国内外のガイドライン. *日関病誌.* 35: 1-9

[Article]

Comparison of the rat models of osteoarthritis for examining the effect of physical therapy

Masanori Watanabe¹, Satoshi Kojima²
Keiji Asada³, Masahiro Hoso⁴

Abstract

Osteoarthritis (OA) is one of the most commonly occurring forms of arthritis. Despite the significant public health impact of OA, investigating the effects of treatment on OA remains challenging. Animal models have played a key role in understanding its pathophysiology and have been used for developing successful treatment regimens based on this knowledge. This study aimed to explore suitable animal models of OA for examining the effects of the physical therapy. Ten Wistar male rats were divided into two groups: chemically induced group and surgically induced group (four models; medial collateral ligament transection, medial meniscotibial ligament transection, total medial meniscectomy, and anterior cruciate ligament transection). After 4 weeks following surgery, tissue specimens from the rats were prepared and the articular cartilages were observed under an optical microscope for the histopathological examination. In the chemically induced group, the articular cartilages had a decreased number of chondrocytes and very weak staining for cartilage matrix from the medial side to the lateral side. In the surgically induced group, cartilage destruction was observed in all models except the medial collateral ligament transection model; cartilage destruction led to partial loss of those and expose the subchondral bone in the total medial meniscectomy model and anterior cruciate ligament transection model. The medial meniscotibial ligament transection model showed slow progress of cartilage damage after surgery. Therefore, this model might be suitable as animal model of OA for examining the intervention effect of physical therapy depending on the original ability to repair tissues.

Keywords: osteoarthritis, animal model, histopathology

1 Department of Physical Therapy, Faculty of Rehabilitation Sciences, Nagoya Gakuin University

2 Course of Rehabilitation, Graduate School of Rehabilitation, Kinjo University

3 Department of Physical Therapy, Faculty of Health Science, Suzuka University of Medical Science

4 Division of Health Sciences, Graduate School of Medical Science, Kanazawa University